ANNALES

DE

GYNÉCOLOGIE

ET

D'OBSTÉTRIQUE

DIRECTEURS :

TILLAUX
Professeur de clinique chirurgicale à la Faculté de médecine. Membre de l'Académie de Médecine.

PINARD
Professeur de clinique d'accouchements à la Faculté de médecine. Membre de l'Académie de médecine.

TERRIER
Professeur de clinique chirurgicale à la Faculté de médecine. Membre de l'Académie de médecine.

Rédacteurs en chef :

Dr H. HARTMANN
Professeur agrégé à la Faculté
Chirurgien de l'hôpital Lariboisière.

Dr A. COUVELAIRE
Ancien chef de clinique d'accouchements
Chef de laboratoire à la Faculté.

Secrétaire de la Rédaction :

Dr R. Labusquière

EXTRAIT

Sur la présence de tissu thyroïdien dans la paroi des kystes dermoïdes de l'ovaire,

PAR

P. LECÈNE.

PARIS

G. STEINHEIL, ÉDITEUR

2, RUE CASIMIR-DELAVIGNE, 6e

Les *Annales de Gynécologie et d'Obstétrique* ont été fondées en 1873 par PAJOT, COURTY, GALLARD et Alb. LEBLOND. — Elles sont donc actuellement dans leur 30e année. Les *Annales* paraissent chaque mois par fascicule d'au moins 64 pages et forment, chaque année, un volume d'environ 800 pages. — Le 1er numéro de chaque trimestre contient un index bibliographique, dont les matières sont classées méthodiquement en paragraphes, de façon à faciliter les recherches.

Comité de rédaction :

Champetier de Ribes. — Fieux. — H. Herrgott. — Lepage. — Oui.
A. Pollosson. — Potocki. — Queirel.
Ribemont-Dessaignes. — Wallich. — Chantemesse. — Troisier.
Condamin. — Pierre Delbet.
Just Lucas-Championnière. — Mauclaire. — Nélaton. — Nogues. — Pozzi.
Quénu. — Schwartz. — Paul Segond. — Tuffier.

Correspondants :

Aage Kiaer, à Copenhague. — F. Barnes, à Londres. — Bumm, à Bâle.
Byford, à Chicago. — Cantacuzène, à Bucarest.
Cardenal, à Barcelone. — Cordes, à Genève. — De Ott, à Saint-Pétersbourg
Hofmeier, à Wurzbourg. — Pasquali, à Rome.

PRIX DE L'ABONNEMENT :

Pour Paris, **18** fr. — Pour les Départements, **20** fr.
Pour l'Union postale, **22** fr.

Tout ce qui concerne la rédaction doit être adressé *franco :*

A M. le Dr **Hartmann**, 4, place Malesherbes, pour la *partie gynécologique* ; — à M. le Dr **Couvelaire**, 39, rue du Four, pour la *partie obstétricale* ; — ou aux bureaux du journal, chez l'éditeur.

Extrait des *Annales de Gynécologie et d'Obstétrique*, Janvier 1904.

SUR LA PRÉSENCE DE TISSU THYROÏDIEN DANS LA PAROI DES KYSTES DERMOÏDES DE L'OVAIRE

Par **P. Lecène**, prosecteur à la Faculté de médecine.

La pathogénie des kystes dermoïdes de l'ovaire est encore si obscure qu'il nous a paru intéressant de rapporter ici quelques détails curieux de leur structure histologique.

Nous avons eu l'occasion de faire l'examen histologique de la paroi de plusieurs kystes dermoïdes enlevés chirurgicalement. Nous ne voulons insister ici que sur un seul détail histologique : *la présence de tissu thyroïdien absolument net dans cette paroi.*

Le fait n'est pas absolument nouveau, puisque Böttlin, Wilms, Merttens, Krœmer, Pick, Bland-Sutton l'ont déjà signalé ; plus récemment, Brooke Anspach en publiait un cas très net dans le *Bulletin de l'Université de Pennsylvanie* (1903, vol. XVI, p. 337), avec d'excellentes figures.

Voici nos deux observations, dont l'une a déjà été présentée à la Société anatomique (*Bulletins de la Société anatomique*, 1902, p. 485) :

Obs. I. — Le kyste dermoïde dont nous avons pratiqué l'examen histologique provenait d'une femme d'une quarantaine d'années opérée par notre maître le docteur Peyrot, en octobre 1901. L'opération fut des plus simples et suivie d'une guérison rapide ; le kyste, qui occupait l'ovaire droit, avait le volume du poing ; il était uniloculaire et contenait une grande quantité de poils et de matière sébacée ; sa paroi interne était lisse et en un seul point on apercevait une saillie du volume d'une noisette, sur laquelle était implantée une dent. Nous fûmes frappés par l'aspect rougeâtre que présentait la saillie dentigère et nous la conservâmes pour en faire l'examen histologique.

Sur des coupes, comprenant toute l'épaisseur de la paroi du kyste, au niveau de la saillie, on voit que celle-ci est formée de dehors en dedans par une paroi conjonctive épaisse, par des formations glandulaires sous-épithéliales et enfin par un épithélium pavimenteux stratifié, auquel succède brusquement un épithélium cylindrique haut. A un plus fort grossissement, on voit que des deux formations glandulaires l'une est constituée par des acini, tapissés par un seul rang de cellules cubiques et remplis par une substance qui montre toutes les réactions histologiques de la substance colloïde ; la disposition des acini, la sécrétion colloïde qu'ils renferment rappellent d'une façon évidente la struc-

ture normale du corps thyroïde. A côté de cette petite masse de tissu thyroïdien, il en existe une autre, constituée par des acini, tapissés d'un épithélium cylindro-cubique, à une seule rangée de cellules et à lumière centrale très petite ; les cellules épithéliales des acini présentent la structure des cellules muqueuses des glandes salivaires ; au milieu des groupes d'acini, on trouve isolés çà et là des canaux excréteurs, remarquables par leur épithélium cylindrique beaucoup plus haut et régulièrement disposé en palissade autour de la lumière du canal. Il s'agit donc ici d'une ébauche assez parfaite de glande salivaire du type muqueux. Quant à l'épithélium cylindrique superficiel il est nettement cilié et ressemble absolument à celui de la trachée.

Obs. II. — Le second kyste dermoïde que nous avons examiné provenait également du service du docteur Peyrot. Le kyste fut enlevé par laparotomie,

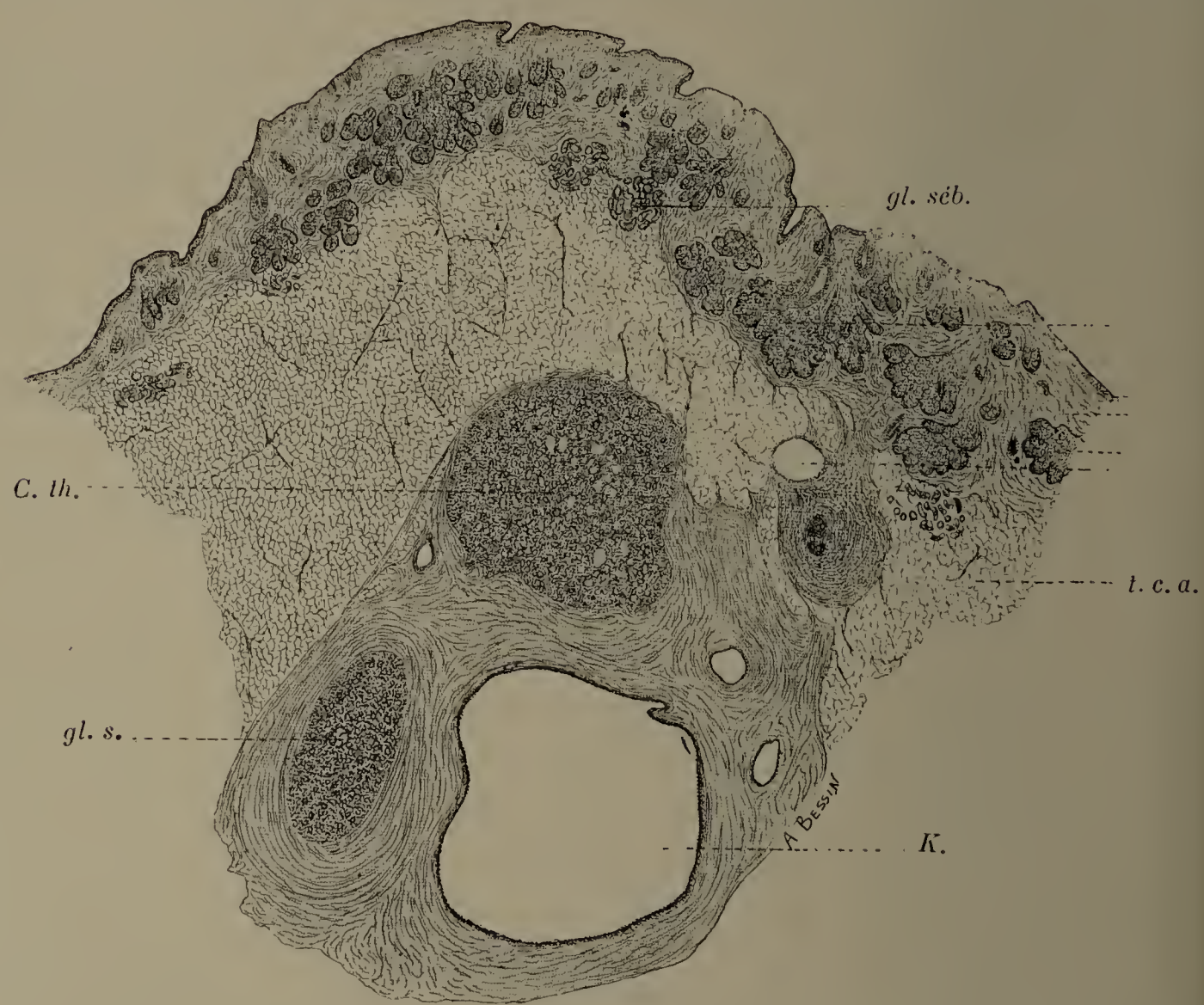

Fig. 1. — *Coupe de la paroi du kyste à un faible grossissement* (40).

C. th., corps thyroïde ; — *gl. s.*, glande salivaire ; — *gl. séb.*, glandes sébacées ; — *K*, kyste secondaire ; — *t. c. a.*, tissu cellulo-adipeux.

et l'on fut obligé de faire en même temps l'hystérectomie abdominale, car le kyste était devenu partiellement cancéreux et adhérait à la face postérieure de l'utérus. La guérison fut rapide et complète (juin 1902). Le kyste a le volume d'une tête d'adulte ; il adhère à la face postérieure de l'utérus ; à l'incision, il s'écoule de la matière sébacée mélangée de poils. La paroi du kyste est dégénérée en cancer (épithélioma pavimenteux tubulé) dans la moitié de son étendue ;

dans l'autre moitié, la paroi kystique a son aspect normal ; elle présente une seule saillie qui porte une dent à son sommet. Instruit par l'examen du cas précédent, nous avons enlevé cette saillie dentigère pour la soumettre à un examen histologique. A la coupe de la paroi kystique, à ce niveau (voir fig. 1), on observe de dehors en dedans : une assez grande épaisseur de tissu conjonctif dense ; puis deux formations glandulaires sous-épithéliales, placées côte à côte, et enfin, revêtant la face interne de la paroi, un épithélium pavimenteux stratifié de type malpighien avec de nombreuses glandes sébacées. En examinant avec soin la structure des formations glandulaires sous-cutanées, s'il est permis de s'exprimer ainsi, on vit que l'une est constituée par une série d'acinis, constitués par une paroi revêtue d'une seule rangée d'épithélium cubique, sécrétant une substance colloïde qui s'accumule au centre de l'acinus et le remplit presque complètement (voir fig. 2) ; il s'agit ici indiscutablement de tissu thyroïdien absolument net et comparable en tous points à celui que nous avions trouvé dans le kyste précédent. L'autre glande, placée à côté de la première et séparée d'elle par une épaisseur notable de tissu conjonctif, est formée d'acini à épithélium cubique (voir fig. 3), à sécrétion muqueuse, avec des canaux excréteurs tapissés d'épithélium cylindrique beaucoup plus haut ; cette petite glande, analogue à celle de l'observation précédente, était donc une glande salivaire de type muqueux.

Nous apportons ainsi, dans ces deux observations inédites, une nouvelle preuve de l'existence indiscutable d'*éléments entodermiques* dans l'épaisseur de la paroi des kystes de l'ovaire. Le tissu thyroïdien dérive, on le sait, à l'état normal, de l'épithélium qui tapisse le champ mésobranchial (thyroïde médiane), et les poches entodermiques des 4es fentes brachiales (thyroïdes latérales). Jamais on n'a observé jusqu'ici que du tissu thyroïdien pût se développer aux dépens d'autres parties de l'entoderme primitif : si donc nous trouvons dans une tumeur ou une paroi de kyste *du tissu thyroïdien indiscutable*, nous sommes amenés à penser que cette tumeur ou ce kyste se sont développés aux dépens d'une portion de l'entoderme qui tapissait le cul-de-sac céphalique de l'intestin primitif.

Rapprochant ces observations, où du tissu thyroïdien a été observé dans la paroi d'un kyste dermoïde ovarique, de celles où l'on y trouve des dents, ce qui est, on le sait, presque la règle, ou bien des formations histologiques rappelant la trachée et le poumon (Wilms, Baumgarten, Kappeler), ou bien encore les glandes salivaires (2 observations personnelles), nous voyons que tous les dérivés de l'entoderme du cul-de-sac céphalique de l'intestin primitif peuvent faire partie intégrante de la paroi d'un kyste dermoïde de l'ovaire. Comme, d'autre part, il s'agit là certainement d'organes et de tissus qui ne peuvent être produits, au moins chez

les vertébrés supérieurs, que par cette partie spéciale de l'entoderme primitif, il faut que la théorie pathogénique que nous invoquerons puisse

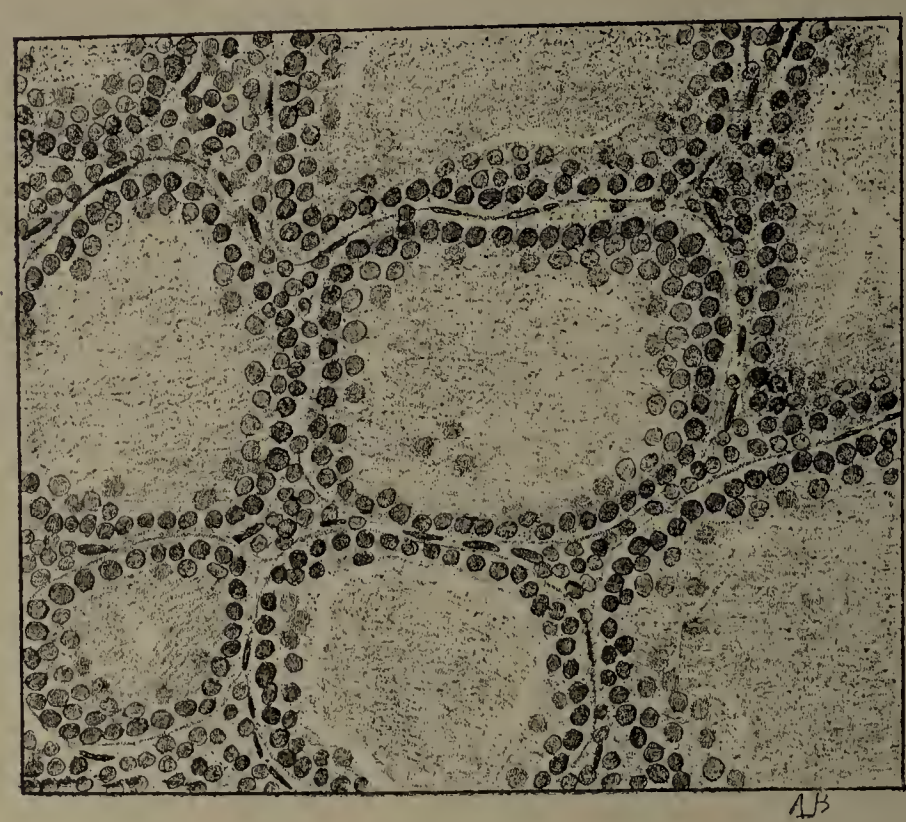

Fig. 2. — *Coupe du point marqué C. th. sur la fig.* 1, *vue à un fort grossissement* (400). Vésicules thyroïdiennes normales avec sécrétion colloïde au centre de la vésicule.

expliquer cette présence de tissus si complexes et si spécialisés dans un kyste dermoïde développé dans l'ovaire. Ceci va nous permettre de faire

Fig. 3. — *Coupe du point marqué gl. s. sur la figure* 1, *vue à un fort grossissement* (400). Au centre, un canal excréteur ; autour de lui, des acini muqueux.

la critique des différentes théories proposées pour expliquer la genèse des kystes dermoïdes de l'ovaire et de voir celle qui semble donner aujourd'hui l'explication la plus satisfaisante.

La théorie de *l'enclavement ectodermique*, énoncée par Verneuil,

acceptée par Lannelongue et Achard, Pozzi, Segond, n'est plus soutenable; jamais on n'a vu le revêtement ectodermique donner naissance à du tissu thyroïdien, à du poumon, ni à des glandes salivaires ; d'autre part, aux dépens de quelle partie de l'ectoderme pourrait se faire l'enclavement supposé ? On ne peut invoquer que les rapports de contiguïté du canal de Wolff avec l'ectoderme dorsal au niveau de sa partie postérieure; on sait que, sur ce point, les avis des embryologistes sont encore actuellement partagés : les uns (Fleming, Graf, Spee, Bonnet) admettent encore que le canal de Wolff se développerait dans sa partie postérieure aux dépens de l'ectoderme ; les autres (Schultze, Rabl, Strahl) considèrent, au contraire, qu'il n'y a qu'une simple contiguïté entre le canal de Wolff et l'ectoderme. Quoi qu'il en soit de l'origine exacte du canal de Wolff, le fait important reste : s'il y avait une inclusion ectodermique dans le corps de Wolff et consécutivement dans les organes qui en dérivent, cette inclusion ne pourrait se produire qu'aux dépens de l'ectoderme dorsal, en un point, par conséquent, où ce feuillet ne donne naissance qu'à de la peau et à ses organes annexes (poils, glandes sébacées et sudoripares). Or, comme il entre dans la structure des kystes dermoïdes de l'ovaire des tissus tout différents et très hautement différenciés, nous l'avons vu, l'hypothèse de l'enclavement ectodermique n'est plus aujourd'hui soutenable. Cependant, un auteur allemand, Bandler (*Dermoïdcysten des Ovarium*, Berlin, 1900) a voulu lui donner un regain de faveur; mais les arguments de cet auteur sont très particuliers et d'une valeur au moins contestable; pour étayer son hypothèse, il nie purement et simplement les faits publiés où des histologistes ont signalé l'existence de tissus entodermiques (thyroïdiens ou autres) dans la paroi des kystes ovariques. On peut aller loin avec ce genre de raisonnement: aussi laisserons-nous de côté le travail de Bandler et les arguments qu'il y développe.

La seconde théorie proposée pour expliquer le développement des kystes dermoïdes de l'ovaire est celle de la *parthénogénèse*. Formulée d'abord par Waldeyer, reprise par M. Duval et Répin sous une autre forme, cette théorie explique les faits de la façon suivante : l'ovule aurait chez l'homme, comme chez certains invertébrés (abeille, par exemple), la propriété de se développer et de se segmenter sans fécondation préalable; il résulterait de cette segmentation spontanée de l'ovule le développement d'un embryon monstrueux, véritable tératome inclus dans l'ovaire. Assez satisfaisante au premier abord, cette théorie est cependant passible de plusieurs objections graves.

La première, et certainement la plus importante, c'est que, d'après un anatomiste allemand, *Bonnet*, dont la compétence est hors de discussion, la parthénogénèse n'existerait pas chez les vertébrés. Dans un article des plus documentés sur ce sujet (*Ergebnisse der Anatomie und Entwickelungsgeschichte*, Bd. IX, 1899-1900, p. 820), Bonnet arrive aux conclusions suivantes : *la parthénogénèse n'a jamais été démontrée d'une façon indiscutable chez les vertébrés ;* les figures de division que l'on a observées sur des ovules de vertébrés ne sont pas comparables à la segmentation normale de l'ovule fécondé; ce sont des figures de dégénérescence des ovules, car il n'y a pas de division régulière du noyau et du protoplasma, mais fragmentation du protoplasma, qui devient vacuolaire et granuleux; de plus, l'examen rigoureux des cas publiés en élimine un grand nombre où la possibilité d'une fécondation, passée inaperçue, n'est pas absolument écartée. D'après *Bonnet*, il n'existe donc pas actuellement de faits probants, démontrant la réalité de la parthénogénèse dans la série des vertébrés.

En outre, remarquons que l'hypothèse de la parthénogénèse n'explique nullement le développement des kystes dermoïdes du testicule, cependant si semblables à ceux de l'ovaire, ni celui des kystes dermoïdes à structure complexe (contenant des dents par exemple et des dérivés entodermiques) placés derrière le péritoine, dans l'épiploon, le mésentère et absolument indépendants des glandes génitales (Bardenheuer, Bonfigli, Pommer, Kümmel).

Ainsi donc, la théorie de la parthénogénèse, au premier abord séduisante, rencontre en réalité des objections si graves qu'elle nous semble difficilement acceptable.

La troisième théorie proposée est celle de l'*enclavement, au milieu des feuillets de l'embryon en voie de développement, soit d'un globule polaire fécondé* (*Marchand*), *soit d'un blastomère séparé des autres et évoluant pour son propre compte* (*Bonnet*).

Le globule polaire est aujourd'hui considéré comme un œuf abortif (*Bonnet*); il possède un noyau, un corps protoplasmique et une quantité variable de vitellus. On sait que, chez certains invertébrés (ascaris du cheval), ces globules polaires peuvent être fécondés; on sait d'autre part que, chez les vertébrés (l'axolotl, par exemple), le globule polaire peut être vu assez longtemps inclus entre les différents blastomères déjà divisés; on ne sait pas d'ailleurs comment les globules polaires disparaissent après la segmentation totale chez les vertébrés; on a démontré

depuis longtemps que des spermatozoïdes pouvaient être trouvés en dedans de la zone pellucide, pendant la division des premiers blastomères (Bischoff, Bonnet). On conçoit donc qu'un globule polaire puisse être fécondé après le début de la segmentation de l'ovule, chez les vertébrés. Si ce phénomène se produisait, il se développerait à côté de l'œuf normal un œuf plus petit, placé d'abord à côté du précédent et ensuite à son intérieur (Marchand), par suite des invaginations variées (formation de la gouttière, puis du canal médullaire) que subit le revêtement ectodermique. Cette explication des kystes dermoïdes par la fécondation d'un globule polaire, qui viendrait ensuite se placer au milieu des organes de l'embryon en évolution, n'est donc pas invraisemblable, puisque tous les phénomènes que nous avons décrits ont été observés chez les vertébrés. Mais l'explication de la genèse du kyste par l'inclusion d'un blastomère aberrant nous semble encore plus satisfaisante.

Nous savons, depuis les mémorables expériences de *Driesch*, *Herbst*, que l'on peut parvenir à isoler les blastomères (c'est-à-dire les sphères de segmentation primitive) en secouant dans l'eau de mer des œufs d'ascidies et d'échinodermes en voie de segmentation; les blastomères isolés reproduisent un embryon complet, mais d'autant plus petit par rapport à la taille normale que les blastomères correspondent à une division plus avancée de l'ovule. *Zoja* et *Fischl* ont ainsi pu obtenir des embryons n'ayant que le 1/16 des dimensions de l'embryon normal (chez les méduses).

Ces expériences si curieuses ont été vérifiées par *Morgan* sur des embryons de poissons osseux, par *O. Hertwig* et *O. Schulze* sur des larves de grenouilles, par *Herlitzka* sur des tritons.

Il est donc acquis qu'un blastomère isolé, même à un stade relativement avancé de la segmentation (1/16), peut, *chez les vertébrés comme chez les invertébrés*, reproduire un embryon complet, mais beaucoup plus petit que l'embryon normal.

Un blastomère isolé et aberrant pourra donc, en se développant pour son propre compte, donner naissance à un embryon, ou, plutôt, à un *embryome*, contenant des dérivés des trois feuillets et d'autant plus complets que le blastomère aura été isolé à un stade plus précoce de la segmentation de l'ovule.

Un fait très important vient encore étayer cette théorie pathogénique. *Roux* a observé sur de jeunes larves de grenouilles, au milieu des feuillets embryonnaires déjà bien constitués, des cellules isolées présentant

tous les caractères des blastomères; il émet l'hypothèse que ces cellules peuvent devenir le point de départ de tumeurs. *Keibel*, sur un très jeune embryon de porc, a trouvé au niveau de la ligne primitive un petit kyste revêtu d'épithélium inclus dans le mésoderme.

Nous voyons ainsi que *l'isolement plus ou moins précoce d'un blastomère, son déplacement consécutif au milieu des feuillets de l'embryon* expliquent d'une façon très satisfaisante la genèse des kystes dermoïdes complexes où l'on trouve des dérivés des trois feuillets (*embryomes de Wilms*). Cette théorie, formulée nettement par *Bonnet*, a été acceptée en Allemagne par *Roux, Keibel* et *Wilms*.

Remarquons que cette théorie se rapproche beaucoup de l'ingénieuse conception de *Bard*; cet anatomo-pathologiste a émis, il y a déjà plusieurs années, l'hypothèse suivante, dite de la *cellule nodale* : l'ovule est une cellule complexe de laquelle dérivent les *cellules nodales*, spécifiques des trois feuillets, donnant naissance aux divers tissus. Ces cellules nodales, pour Bard, pourraient échapper momentanément à la loi des dédoublements respectifs et successifs qu'elles doivent subir; elles reprendraient ensuite leurs propriétés évolutives et donneraient naissance à des tumeurs contenant les tissus les plus variés.

On avait reproché à cette explication d'être purement fantaisiste et de ne reposer sur aucun fait précis; en réalité, nous voyons qu'avec les notions que nous possédons actuellement sur les propriétés spécifiques des blastomères, l'ancienne explication de Bard reprend toute sa valeur.

Pour nous résumer, nous dirons que les tumeurs complexes, appelées *kystes dermoïdes de l'ovaire, peuvent contenir des éléments dérivés des trois feuillets de l'embryon* (Wilms); *ces kystes sont donc ainsi absolument différents des kystes dermoïdes, purement ectodermiques, observés si souvent à la face et au cou, et devraient en être définitivement séparés; ils se rapprochent, au contraire, beaucoup des embryomes du testicule et des kystes dermoïdes rétropéritonéaux à structure complexe. Pour toute cette série de kystes dermoïdes, qu'il vaudrait mieux appeler embryomes, avec Wilms et Bonnet, l'explication pathogénique actuellement la plus vraisemblable est celle de l'enclavement, au milieu des tissus encore mal différenciés de l'embryon, d'un blastomère, plus ou moins précocement séparé des autres, et dont l'évolution ultérieure, provoquée par une cause qui reste encore totalement inconnue, donne naissance à la tumeur.*

1-2-04. — Tours, Imp. E. Arrault et Cie.

PUBLICATIONS PÉRIODIQUES

Archives d'Ophtalmologie, fondées par Ph. PANAS LANDOLT, E. PONCET et publiées par les professeurs DE LAPERSONNE de Paris, GAYET de Lyon, BADAL de Bordeaux, et du Dr LANDOLT de Paris, avec le concours des Drs NUEL, professeur à l'Université de Liège, et Van DUYSE, professeur à l'Université de Gand. — Secrétaire de la rédaction : Dr TERRIEN.

Les Archives paraissent tous les mois.
Prix de l'abonnement : Paris, 20 francs; Province, 22 francs; Union postale, 23 francs.

Revue pratique d'Obstétrique et de Pædiatrie, fondée par les docteurs H. VARNIER, agrégé de la Faculté, accoucheur des hôpitaux, et Paul LE GENDRE, médecin des hôpitaux. — Secrétaire de la rédaction : Dr COUVELAIRE.

La Revue, commencée le 1er janvier 1888, paraît par fascicules de 32 pages dans les derniers jours de chaque mois.
Prix de l'abonnement : Paris et province, 6 francs; Étranger, 8 francs.

Annales de Gynécologie et d'Obstétrique, publiées sous la direction de MM. TILLAUX, professeur de clinique chirurgicale à la Faculté ; PINARD, professeur de clinique d'accouchements à la Faculté; TERRIER, professeur à la Faculté. — Rédacteurs en chef : Dr H. HARTMANN, agrégé de la Faculté, chirurgien des hôpitaux; — Dr COUVELAIRE, chef de clinique, à la Faculté de Paris. — Secrétaire de la rédaction : Dr LABUSQUIERE.

Les *Annales de Gynécologie et d'obstétrique*, commencées le 15 janvier 1874, paraissent le 15 de chaque mois, par numéros d'au moins 64 pages, et forment chaque année 1 volume d'environ 800 pages.

Prix de l'abonnement : 18 francs pour Paris; 20 francs pour les départements; 22 francs pour l'étranger.

Revue mensuelle des maladies de l'enfance (Hygiène, médecine, chirurgie, orthopédie), fondée par MM. les docteurs CADET DE GASSICOURT, médecin de l'hôpital Trousseau; de SAINT-GERMAIN, chirurgien de l'hôpital des Enfants-Malades. — Rédacteurs en chef : Drs A. BROCA, agrégé de la Faculté, chirurgien de l'hôpital Trousseau, et L. GUINON, médecin des hôpitaux, ancien chef de clinique adjoint de la Faculté. — Secrétaire de la rédaction : Dr R. ROMME.

La *Revue Mensuelle des Maladies de l'enfance*, commencée le 1er janvier 1883, paraît le 1er de chaque mois, par fascicules de 48 pages.
Prix de l'abonnement : 12 francs pour Paris et les départements; 14 francs pour l'étranger.

Revue de Stomatologie, fondée par M. le Dr MAGITOT. — Rédacteur en chef : Dr CRUET, ancien interne des hôpitaux, dentiste de La Charité. — Secrétaire de la rédaction : Dr GIRES

La *Revue de Stomatologie* paraît le 15 de chaque mois.
Prix de l'abonnement : 10 francs pour Paris et les départements; 12 francs pour l'étranger.

Bulletins et Mémoires de la Société anatomique de Paris

Depuis 1899 les Bulletins paraissent chaque mois. Chaque fascicule comprend un mémoire rédigé spécialement pour la Société et toutes les communications présentées dans le courant du mois précédent. — Le Bulletin ne paraît pas pendant les vacances.
Prix de l'abonnement : Paris et province, 14 francs ; Etranger, 17 francs.

Revue française de médecine et de chirurgie

La *Revue française de médecine et de chirurgie* paraît chaque semaine, le lundi, par fascicules de 24 pages.
Prix de l'abonnement : France, Docteurs, 6 fr.; Etudiants, 5 fr. ; Etranger, 10 fr.

20-8-03. — Tours, Imp. E. Arrault et Cie.